RÉFÉRENCES

1. Healey JH, Zimmerman PA, McDonnell JM, Lane JM. Percutaneous bone marrow grafting of delayed union and nonunion in cancer patients. Clin Orthop Relat Res. 1990;256:280-5.
2. Delloye C, Cnockaert N, Cornu O. Bone substitutes in 2003: an overview. Acta Orthop Belg. 2003;69(1):1-8.
3. Benshabat D, Factor S, Maman E, Khoury A, Krespi R, Ashkenazi I, Chechik, O, Dolkart O. Addition of Bone Marrow Aspirate Concentrate Resulted in High Rate of Healing and Good Functional Outcomes in the Treatment of Clavicle Fracture Nonunion: A Retrospective Case Series. J. Clin. Med. 2021; 10, 4749. https://doi.org/10.3390/jcm10204749
4. Glenn R, Johns W, Walley K, Jackson JB, Gonzalez T. Topical Review: Bone Marrow Aspirate Concentrate and Its Clinical Use in Foot and Ankle Surgery. Foot & Ankle International. 2021;42:1205-1211. doi:10.1177/10711007211021017
5. Modest JM, Lemme NJ, Testa EJ, Evans AR, Reid DBC. Successful Fracture Healing for Femoral Neck Nonunion with Bone Marrow Aspirate Concentrate. R I Med J. 2022;105:13-16.
6. Cevolani L, Bianchi G, Costantino E, Staals E, Lucarelli E, Spazzoli B, *et al.* Minimally invasive treatment of long bone non-unions with bone marrow concentrate, demineralized bone matrix and platelet-rich fibrin in 38 patients. J Tissue Eng Regen Med. 2021;15:831-840. doi: 10.1002/term.3231.
7. Nie W, Wang Z, Cao J, Wang W, Guo Y, Zhang C, Jia W, Li X. Preliminary outcomes of the combination of demineralized bone matrix and platelet Rich plasma in the treatment of long bone non-unions. BMC Musculoskelet Disord. 2021;22:951.doi: 10.1186/s12891-021-04840-2.
8. Gómez-Barrena E, Padilla-Eguiluz N, Rosset P, Gebhard F, Hernigou P, Baldini N, *et al.* Early efficacy evaluation of mesenchymal stromal cells (MSC) combined to biomaterials to treat long bone non-unions. Injury. 2020;51 Suppl 1:S63-S73. doi: 10.1016/j.injury.2020.02.070.
9. Heller U, Evrard R, Lengelé B, Schubert T, Kadlub N, Boisson J. Decellularized vascularized bone grafts as therapeutic solution for bone reconstruction: A mechanical evaluation. PLoS One. 2023;18(1):e0280193. doi: 10.1371/journal.pone.0280193. PMID: 36638107; PMCID: PMC9838862.
10. Manon J, Evrard R, Fievé L, Bouzin C, Magnin D, Xhema D, *et al.* A New Osteogenic Membrane to Enhance Bone Healing: at the Crossroads between the Periosteum, the Induced Membrane, and the Diamond Concept. Bioengineering 2023, 10, 143. https://doi.org/10.3390/ bioengineering10020143.

Greffe osseuse autologue obtenue à partir de l'ingénierie tissulaire dans le traitement des pseudarthroses congénitales du tibia

Othmane Miri, Solange de Wouters, Pierre-Louis Docquier

INTRODUCTION

La pseudarthrose congénitale du tibia (PCT) est une pathologie rare de l'enfant dont l'incidence est de 1/150 000 naissances (1), elle est associée à la neurofibromatose de type 1 dans plus de 50% des cas (2).

Dans la PCT, le périoste est pathologique formant un hamartome fibreux, qui inhibe la vascularisation de l'os. L'os se déforme puis se fracture et la fracture ne consolide jamais (pseudarthrose). Quand la fracture est survenue, le traitement est chirurgical et représente un vrai challenge. En effet, c'est l'une des pathologies les plus difficiles à guérir en orthopédie et l'amputation n'est pas exclue après de multiples reprises chirurgicales. L'objectif de la chirurgie est de retirer le tissu pathologique, corriger la déformation et induire une consolidation osseuse. Plusieurs techniques chirurgicales ont été proposées, cependant aucune n'a montré un taux de succès satisfaisant (2).

Actuellement, aux Cliniques universitaires Saint Luc, nous testons un nouveau traitement qui s'avère très prometteur et dont les premiers résultats sont excellents.

TECHNIQUE CHIRURGICALE

Cette technique repose sur une chirurgie en deux temps. Dans un premier temps, nous réalisons le prélèvement de tissu adipeux (lipo-aspiration) par une mini-incision au niveau de l'abdomen ou de la cuisse. De ce prélèvement, les cellules souches adipeuses sont isolées, cultivées et différenciées en ostéoblastes puis un implant 3D est créé en associant les cellules à de l'hydroxyapatite (NVD-003).

Dans un deuxième temps, 3 mois après la première chirurgie, nous procédons à la résection du tissu pathologique (hamartome fibreux) au niveau du tibia et de la fibula et l'espace laissé libre est comblé par la greffe autologue NVD-003 et une ostéosynthèse est réalisée par broches ou clou.

Les cas opérés à ce jour ont tous eu une consolidation complète sans aucune complication liée à l'utilisation du NVD-003.

EXEMPLE CLINIQUE (FIGURES 4 ET 5)

Jeune fille de 16 ans présentant une PCT qui avait déjà été opérée à de multiples reprises (incluant un enclouage flexible, une ostéosynthèse par plaque, un transport osseux par fixateur externe, deux tentatives de greffe osseuse autologue. Les deux dernières opérations s'étaient compliquées d'une infection à Staphylocoque doré. Elle devait porter une attelle en permanence pour stabiliser sa jambe. Une ostéosynthèse par clou centromédullaire a été réalisée avec implantation de 23ml de greffe osseuse NVD. Une consolidation a été obtenue et la patiente peut marcher en appui complet.

FIGURE 4.

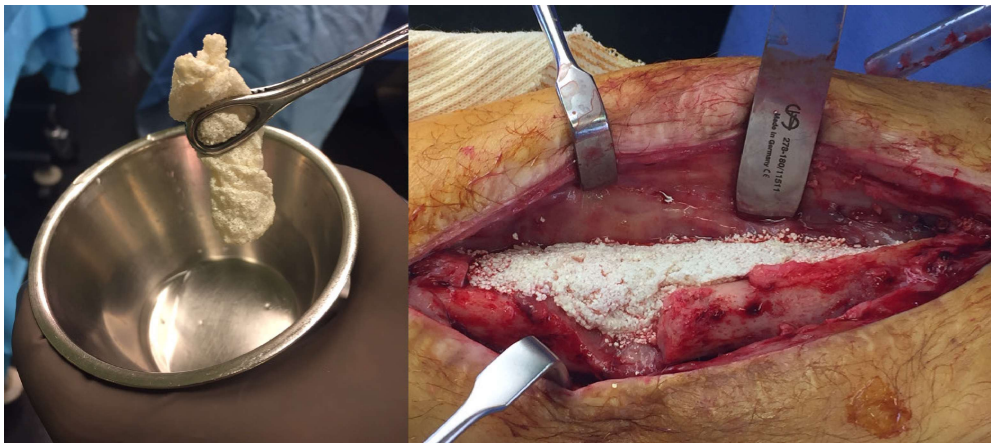

À gauche : aspect de la greffe NVD-003 reçue. La greffe a une consistance dure mais est encore modelable, ce qui permet de l'insérer dans la cavité créée après résection. À droite : image peropératoire montrant la cavité comblée par la greffe.

FIGURE 5.



À gauche : radiographie préopératoire de face et de profil montrant la pseudarthrose. A droite : résultat après un recul de 20 mois. La pseudarthrose est consolidée, la patiente ne présente plus de douleur et marche en appui complet.

RÉFÉRENCES

1. Pannier S. Congenital pseudarthrosis of the tibia. Orthop Traumatol Surg Res. 2011 Nov;97(7):750-61
2. Paley D. Congenital pseudarthrosis of the tibia: biological and biomechanical considerations to achieve union and prevent refracture. J Child Orthop. 2019 Apr;13(2):120-33.