

La rhizarthrose : que proposer au patient pour une douleur de la base du pouce ?

Ghady El Khoury¹, Olivier Barbier¹, Antoine Vanderlinden¹, Xavier Libouton¹

Rhizarthrosis: What should be proposed to patients suffering from pain at the base of the thumb?

Rhizarthrosis, which is also called trapeziometacarpal osteoarthritis, is one of the most common sites affected by osteoarthritis. The initial symptoms of pain progressively evolve to result in thumb deformity with functional deficits. Standard radiography is the examination of choice to establish the diagnosis. The initial treatment is conservative and consists of immobilization by orthosis, analgesics, physiotherapy, or infiltrations. When this treatment fails, surgical interventions may be proposed, such as trapeziectomy or trapeziometacarpal prosthesis.

KEY WORDS

Rhizarthrosis, pain, trapeziectomy, trapeziometacarpal prosthesis

La rhizarthrose, ou arthrose trapézométacarpienne, est une des localisations arthrosiques les plus fréquentes. Les plaintes initiales de douleur évoluent jusqu'à la déformation du pouce et un déficit fonctionnel. La radiographie standard est l'examen de choix pour établir le diagnostic. Le traitement initial se veut conservateur avec une immobilisation par orthèse, des antalgiques, de la kinésithérapie ou des infiltrations. Après échec de ce traitement, des interventions chirurgicales pourront être proposées au patient comme la trapézectomie ou la prothèse trapézométacarpienne.

What is already known about the topic?

Rhizarthrosis is one of the most common sites affected by osteoarthritis, and it is one of the most frequently encountered diagnoses in hand surgery. The condition tends to progress over several years, eventually leading to a functional deficit of the thumb and hand. Several treatments can be proposed to the patients at different disease stages for pain relief.

Que savons-nous à ce propos ?

La rhizarthrose est une des localisations arthrosiques les plus fréquentes et constitue un des motifs de consultation les plus courants en chirurgie de la main. Elle évolue sur plusieurs années jusqu'à entraîner un déficit fonctionnel du pouce et de la main. Plusieurs traitements peuvent être proposés aux différents stades de la maladie afin de soulager le patient.

What does this article bring up for us?

This article introduces rhizarthrosis to non-specialists, covering the most practical aspects, such as clinical examination, associated pathologies, and different treatment options.

Que nous apporte cet article ?

Cet article expose la rhizarthrose aux non spécialistes. Les aspects les plus pratiques y sont abordés : l'examen clinique, les pathologies associées ainsi que les différents traitements.

INTRODUCTION

La rhizarthrose, ou arthrose de l'articulation trapézométacarpienne, touche essentiellement la femme (90% des cas), le plus souvent de manière bilatérale, au moment de la ménopause. Elle est présente chez 25% des femmes ménopausées (1) et évolue en général sur une période de sept à dix ans, jusqu'à la déformation du pouce en Z ou pouce adductus.

La présentation clinique peut varier. Les poussées inflammatoires peuvent être très algiques et précipiter la demande thérapeutique, ou elles peuvent être bien tolérées jusqu'à ce que le patient se plaigne de douleurs métacarpo-phalangiennes et de difficultés à saisir les gros objets.

ANATOMIE ET BIOMÉCANIQUE

L'articulation trapézométacarpienne est l'articulation clé de la colonne du pouce. C'est une articulation en selle sans congruence articulaire parfaite. Elle est stabilisée par plusieurs ligaments dont l'atténuation joue un rôle dans le développement de l'arthrose. Pour une pince de 1kg réalisée entre le pouce et l'index, une contrainte de 13kg est retrouvée au niveau de la trapézométacarpienne.

EXAMEN CLINIQUE ET BILAN COMPLÉMENTAIRE

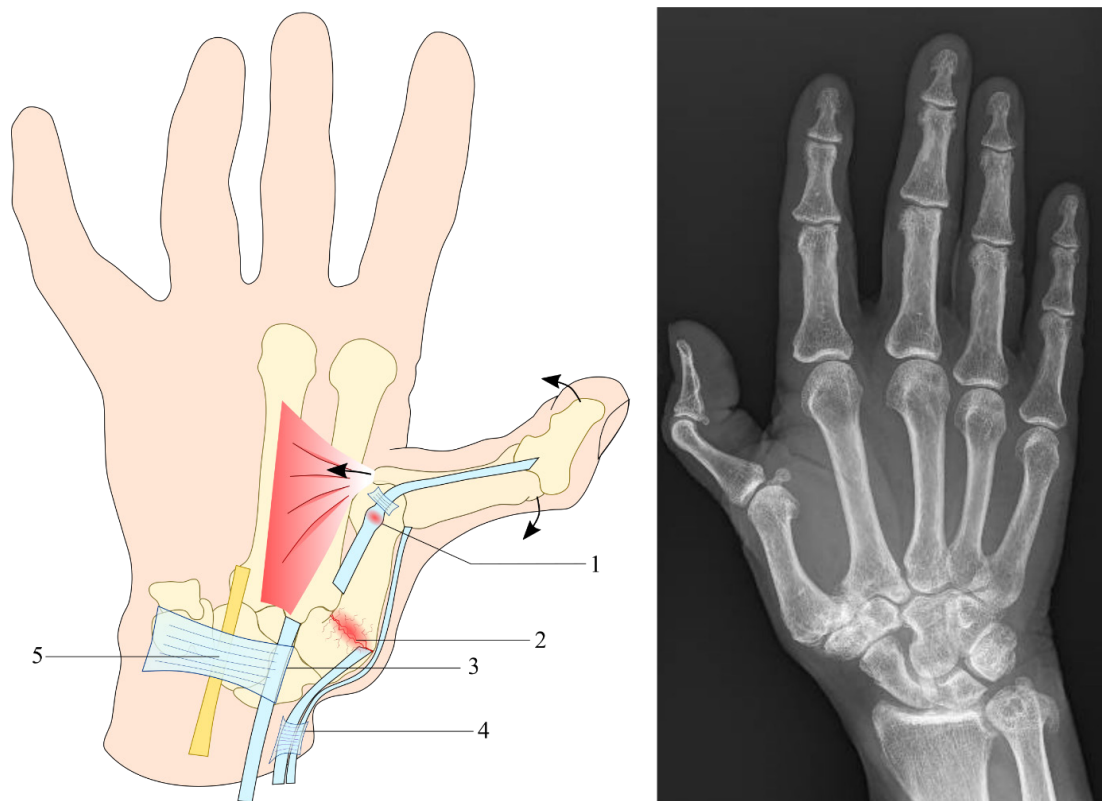
La rhizarthrose se manifeste par une douleur siégeant à la base du pouce et irradiant dans l'éminence thénar et l'articulation métacarpophalangienne. Les patients ressentent cette douleur lors des activités de la vie quotidienne nécessitant une pince pollici-digitale (par exemple tourner une clé dans une serrure, utiliser un couteau, ouvrir un bocal) ou lors de la prise de gros objets. Au début, la sensation d'instabilité prédomine, puis celle-ci va laisser place à la raideur avec le développement de la chondrite et des ostéophytes péri-trapéziens. La

pression exercée par l'examineur au dos de l'articulation trapézométacarpienne réveille la douleur. Celle-ci est à distinguer de l'articulation scaphotrapézienne qui est testée 1cm plus proximale, au niveau de la tabatière anatomique, ou bien au tubercule du scaphoïde à la face palmaire du poignet. Le *grind test* produit un crépitement et reproduit la douleur lorsque le pouce est comprimé dans son axe, en réalisant des mouvements de circumduction.

Il est également utile de rechercher des pathologies fréquemment associées à la rhizarthrose telles que la compression du nerf médian au niveau du canal carpien (2) et le pouce à ressort (Figure 1). Les tendinites de De Quervain et du muscle *flexor carpi radialis* sont associées à l'arthrose péri-trapézienne. Ces pathologies peuvent être la cause de douleurs résiduelles après un traitement bien conduit. Il convient donc de les dépister afin de proposer un traitement adéquat ou de les traiter éventuellement lors du même temps opératoire.

La radiographie standard est l'examen de choix afin de bilanter la rhizarthrose. Le cliché de profil en position neutre est l'incidence utilisée afin de stadifier la rhizarthrose selon la classification d'Eaton.

FIGURE 1.



À gauche : représentation d'une main atteinte de rhizarthrose avec déformation en pouce adductus, ainsi que des pathologies fréquemment associées. Les forces contribuant à la déformation sont représentées par des flèches. 1) Ténosynovite du tendon du long fléchisseur du pouce : l'épaississement du tendon en regard de la poulie A1 crée ainsi un pouce à ressort. 2) Destruction cartilagineuse au niveau de l'articulation trapézo-métacarpienne. 3) Tendon du fléchisseur radial du carpe, pouvant être le siège de ténosynovites dans le cas d'ostéophytes péri-trapéziens. 4) Tendons des long abducteur et court extenseur du pouce, pouvant être inflammés au niveau de la 1ère coulisse des extenseurs, dans le cadre d'une tendinite de De Quervain. 5) Nerf médian pouvant être comprimé sous le ligament transverse du carpe, formant un syndrome du canal carpien. À droite : radiographie d'une main atteinte de rhizarthrose sévère avec la même déformation du pouce.

OPTIONS THÉRAPEUTIQUES

La prise en charge de ces patients consiste à restaurer l'indolence, la mobilité et la force, tout en sachant que cette dernière est la plus difficile à récupérer.

TRAITEMENT CONSERVATEUR

Le traitement conservateur a tous ses mérites vu que la douleur peut être spontanément résolutive et uniquement 10% des patients finissent par être opérés (3). Il est important de noter qu'il n'y a pas de parallélisme radio-clinique : une arthrose évoluée peut être peu ou pas symptomatique. En première intention, un **traitement antalgique** systématique est instauré (antalgiques et anti-inflammatoires non stéroïdiens *per os*). La thérapie manuelle et les orthèses sont un moyen efficace d'améliorer la douleur et la fonction des patients souffrant d'arthrose de l'articulation trapézo-métacarpienne du pouce (4-6).

Les **orthèses** sont recommandées dans les stades débutants afin de mettre au repos la colonne du pouce, d'ouvrir la première commissure et de recentrer l'articulation trapézo-métacarpienne (Figure 2). Les orthèses de jour fonctionnent selon le principe de la

pompe hydraulique en comprimant la musculature intrinsèque du pouce. Elles permettent la réalisation de la pince pollici-digitale afin de permettre la réalisation des activités de la vie quotidienne. Les orthèses de nuit maintiennent le pouce en abduction et antépulsion, et mettent au repos les musculatures intrinsèques et extrinsèques. Ainsi, pour un(e) patient(e) présentant une rhizarthrose associée à un syndrome du canal carpien ou à une tendinite de De Quervain, nous prescrivons une attelle de repos immobilisant poignet et pouce. Pour un(e) patient(e) voulant être soulagé(e) lors des activités de la vie quotidienne, nous prescrivons plutôt une attelle courte type Push ou une attelle thermoformée moulée directement sur la main du patient.

Des **conseils d'ergonomie** sont aussi donnés au patient afin de préserver l'articulation le plus longtemps possible : il convient de favoriser les prises larges avec le pouce en abduction, plutôt que les prises avec le pouce en adduction (par exemple choisir un couteau avec un manche large).

La **kinésithérapie** lutte contre les déformations en renforçant les muscles stabilisateurs du pouce (surtout le court abducteur et le premier interosseux dorsal). La physiothérapie antalgique peut également être utile.

FIGURE 2. Les différentes attelles qui peuvent être prescrites lors de la prise en charge d'une rhizarthrose



À gauche, une attelle thermoformable de repos qui immobilise toute la colonne du pouce et le poignet. Au milieu, deux attelles de fonction : une attelle thermoformable (en haut) moulée sur la main du patient, et une attelle du commerce disponible en plusieurs tailles (Push ortho Thumb Brace CMC, Nea International bv, Maastricht, The Netherlands). À droite sont illustrées les attelles de fonction qui permettent la réalisation des activités quotidiennes.

Des **infiltrations** de corticoïdes ou d'acide hyaluronique peuvent également être proposées. Ils sont tous deux efficaces pour améliorer la fonction et la force de la main (7). Les injections d'acide hyaluronique seraient plus efficaces pour la récupération de la force et de la mobilité articulaires, alors que les injections intra-articulaires de corticoïdes seraient plus efficaces pour soulager la douleur au court terme (7,8). Le délai d'action des corticoïdes est plus rapide mais plus court, tandis que l'acide hyaluronique nécessite plus de temps pour obtenir un bénéfice thérapeutique mais dure plus longtemps (7). Les injections sont réalisées en consultation ou sous contrôle scopique ou échographique. Elles peuvent soulager la douleur et améliorer la fonction, surtout dans les trois premiers mois après l'injection. Les injections de corticoïdes sont une procédure à faible risque et permettent de retarder ou d'éviter le recours à la chirurgie. Elles peuvent être proposées à tous les stades de la rhizarthrose (9).

TRAITEMENT CHIRURGICAL

Arthroscopie et dénervation

Le traitement par arthroscopie consiste à réséquer le cartilage (trapézectomie partielle avec ou sans interposition) et de réaliser une synovectomie par la même occasion (avec ou sans thermocoagulation des ligaments pour prévenir la subluxation). La dénervation consiste à sectionner les branches nerveuses qui transmettent la sensation (notamment la douleur) de l'articulation trapézo-métacarpienne. Elle permet de soulager la douleur sans pour autant intervenir de manière invasive au niveau de l'articulation trapézo-métacarpienne.

Ces techniques ont montré leur efficacité dans les stades débutants de rhizarthrose mais le manque d'études randomisées avec un recul à long terme font qu'elles n'ont pas de place bien définie dans l'algorithme décisionnel (10,11).

Arthrodèse trapézo-métacarpienne

Cette intervention consiste à fusionner l'articulation trapézo-métacarpienne. Elle est surtout indiquée chez les sujets jeunes avec des demandes fonctionnelles importantes, présentant une arthrose post-traumatique. Les résultats obtenus avec cette technique sont hétérogènes en termes de récupération de force, stabilité et douleur (12). La complication principale est la pseudarthrose.

Trapézectomie

La trapézectomie consiste en une résection totale de l'os trapèze. C'est la technique historique avec le plus de recul. Décrite initialement en 1949 par Gervis, cette technique a été modifiée par la suite pour y associer des gestes complémentaires, le plus souvent des plasties de suspension tendineuses, afin de réduire le recul du 1^{er} métacarpien. Les avantages comprennent la simplicité et

la fiabilité de la technique, avec un recul assez important. La réaxation du 1^{er} métacarpien est obtenue en retendant la capsule articulaire. Le recul du 1^{er} métacarpien peut aller jusqu'à 50% sans impact sur la force.

Les patients bénéficiant d'une trapézectomie obtiennent une indolence dans 85% des cas et une bonne mobilité, mais sans gain de force significatif au niveau de la pince pollici-digitale. La force de poigne est augmentée après l'intervention (13). Les patients mettent souvent un an ou plus à obtenir un bon résultat (14).

Les principaux désavantages de la trapézectomie sont une période de récupération prolongée (6 semaines d'immobilisation puis 6 semaines de revalidation), une diminution de la force de la pince pollici-digitale au long terme et une instabilité potentielle de l'articulation trapézo-métacarpienne. L'indolence et la préservation de la force de la poigne sont quant à elles conservées au long terme (15).

ARTHROPLASTIE TRAPÉZO-MÉTACARPIENNE

Dans le but de maintenir les amplitudes articulaires, de prévenir le raccourcissement du premier rayon et d'améliorer la force de la pince pollici-digitale tout en limitant la période de revalidation post-opératoire, plusieurs implants trapézo-métacarpiens ont été développés (16). Cependant, ces implants ont été associés à des complications importantes, notamment le déscollement aseptique, la luxation, les fractures péri-prothétiques et l'infection (17).

Les patients bénéficiant d'une prothèse trapézo-métacarpienne récupèrent plus rapidement leur fonction manuelle que ceux bénéficiant d'une trapézectomie (14,18). Par contre, le remplacement de l'articulation trapézo-métacarpienne par une prothèse ne donne pas de manière fiable de meilleurs résultats que la trapézectomie et peut présenter des taux d'échec très élevés (16). Globalement, les taux d'échec de la trapézectomie sont inférieurs à ceux de l'arthroplastie trapézo-métacarpienne (19).

CONCLUSION

La rhizarthrose est une pathologie évolutive sur une période de sept à dix ans. Le but principal du traitement est de soulager la douleur et de restaurer la fonction du pouce. Le traitement conservateur est efficace et doit être proposé en première intention. En cas d'échec, plusieurs techniques chirurgicales peuvent être utilisées, dont les plus fréquentes sont la trapézectomie et la prothèse trapézo-métacarpienne. A l'heure actuelle, aucune technique chirurgicale n'a montré sa supériorité par rapport aux autres, du fait du manque d'études randomisées contrôlées avec un recul suffisamment long (20).

RECOMMANDATIONS PRATIQUES

- La rhizarthrose est une pathologie très fréquente qui atteint surtout la femme après la ménopause.
- Il convient de rechercher les pathologies fréquemment associées à la rhizarthrose qui peuvent être la cause de douleurs résiduelles après traitement.
- Le traitement conservateur a toute sa place et doit être proposé en première intention.
- La trapézectomie et la prothèse trapézo-métacarpienne sont les deux interventions les plus fréquemment proposées.

RÉFÉRENCES

1. Armstrong AL, Hunter JB, Davis TR. The prevalence of degenerative arthritis of the base of the thumb in post-menopausal women. *J Hand Surg Br.* 1994;19(3):340–1.
2. Florack TM, Miller RJ, Pellegrini VD, Burton RI, Dunn MG. The prevalence of carpal tunnel syndrome in patients with basal joint arthritis of the thumb. *J Hand Surg.* 1992;17(4):624–30.
3. Merle M, Jager T. Rhizarthrose. In: *Chirurgie de la main. Affections rhumatismales, dégénératives. Syndromes canaux. Issy-les-Moulineaux Cedex: Elsevier Masson SAS; 2017.*
4. Ahern M, Skyllas J, Wajon A, Hush J. The effectiveness of physical therapies for patients with base of thumb osteoarthritis: Systematic review and meta-analysis. *Musculoskelet Sci Pract.* 2018;35:46–54.
5. Bertozzi L, Valdes K, Vanti C, Negrini S, Pillastrini P, Villafañe JH. Investigation of the effect of conservative interventions in thumb carpometacarpal osteoarthritis: systematic review and meta-analysis. *Disabil Rehabil.* 2015;37(22):2025–43.
6. Buhler M, Chapple CM, Stebbings S, Sangelaji B, Baxter GD. Effectiveness of splinting for pain and function in people with thumb carpometacarpal osteoarthritis: a systematic review with meta-analysis. *Osteoarthritis Cartilage.* 2019;27(4):547–59.
7. Papalia R, Diaz LA, Torre G, et al. Intra-articular injections of hyaluronic acid for trapezio-metacarpal osteoarthritis: a systematic review. *J Biol Regul Homeost Agents.* 2017;31(4 Suppl 2):45–53.
8. Fowler A, Swindells MG, Burke FD. Intra-articular corticosteroid injections to manage trapeziometacarpal osteoarthritis—a systematic review. *Hand (NY).* 2015;10(4):583–92.
9. Swindells MG, Logan AJ, Armstrong DJ, Chan P, Burke FD, Lindau TR. The benefit of radiologically-guided steroid injections for trapezio-metacarpal osteoarthritis. *Ann R Coll Surg Engl.* 2010;92(8):680–4.
10. Slutsky DJ. The role of arthroscopy in trapeziometacarpal arthritis. *Clin Orthop Relat Res.* 2014;472(4):1173–83.
11. Teo I, Riley N. Thumb carpometacarpal joint osteoarthritis: Is there a role for denervation? A systematic review. *J Plast Reconstr Aesthet Surg.* 2020;73(7):1208–20.
12. Martou G, Veltri K, Thoma A. Surgical treatment of osteoarthritis of the carpometacarpal joint of the thumb: a systematic review. *Plast Reconstr Surg.* 2004;114(2):421–32.
13. Salem H, Davis TRC. Six year outcome excision of the trapezium for trapeziometacarpal joint osteoarthritis: is it improved by ligament reconstruction and temporary Kirschner wire insertion? *J Hand Surg Eur Vol.* 2012;37(3):211–9.
14. Ulrich-Vinther M, Puggaard H, Lange B. Prospective 1-year follow-up study comparing joint prosthesis with tendon interposition arthroplasty in treatment of trapeziometacarpal osteoarthritis. *J Hand Surg Am.* 2008;33(8):1369–77.
15. Gangopadhyay S, McKenna H, Burke FD, Davis TRC. Five- to 18-Year Follow-Up for Treatment of Trapeziometacarpal Osteoarthritis: A Prospective Comparison of Excision, Tendon Interposition, and Ligament Reconstruction and Tendon Interposition. *J Hand Surg.* 2012;37(3):411–7.
16. Huang K, Hollevoet N, Giddins G. Thumb carpometacarpal joint total arthroplasty: a systematic review. *J Hand Surg Eur. Vol* 2015;40(4):338–50.
17. Giddins G. Thumb arthroplasties. *J Hand Surg Eur. Vol* 2012;37(7):603–4.
18. Jager T, Barbary S, Dap F, Dautel G. [Evaluation of postoperative pain and early functional results in the treatment of carpometacarpal joint arthritis. Comparative prospective study of trapeziectomy vs. MAIA(®) prosthesis in 74 female patients]. *Chir Main.* 2013;32(2):55–62.
19. Ganheva AD, Wu R, Chae MP, et al. Failure Rates of Base of Thumb Arthritis Surgery: A Systematic Review. *J Hand Surg Am.* 2019;44(9):728–741.e10.
20. Vermeulen GM, Slijper H, Feitz R, Hovius SER, Moojen TM, Selles RW. Surgical Management of Primary Thumb Carpometacarpal Osteoarthritis: A Systematic Review. *J Hand Surg.* 2011;36(1):157–69.

AFFILIATIONS

1. Service d'orthopédie et de traumatologie, Cliniques universitaires Saint-Luc, B-1200 Bruxelles

CORRESPONDANCE

DR GHADY EL KHOURY
Cliniques universitaires Saint-Luc
Service d'orthopédie et de traumatologie
Avenue Hippocrate 10, B- 1200 Bruxelles.
ghady.khoury@gmail.com